

人間ドックコース

コース番号	④	⑤	⑥-A	⑥-B
コース名	基本ドックⅠ (歯科検診付)	基本ドックⅡ (頭部MRI)	胃カメラドック (超音波)	胃カメラドック (CT)
所要時間	約3時間	約3時間	約3時間	約3時間
コースの特徴	●歯を含む全身の 健診をしたい方 ●血液による 胃がん検診 ●CTを使用した 胸部(肺)、腹部 (肝臓など5臓器) の検査	●全身と頭の 健診をしたい方 ●血液による 胃がん検診 ●CTを使用した 胸部(肺)、腹部 (肝臓など5臓器) の検査	●胃カメラの 胃がん検診 ●超音波検査 使用した腹部 (肝臓など 5臓器)の検査	●胃カメラの 胃がん検診 ●CTを使用した 胸部(肺)、腹部 (肝臓など5臓器) の検査
内容	血液、尿、便潜血 血圧、心電図、 聴力、視力 歯科検診 胸腹部CT	血液、尿、便潜血 血圧、心電図、 聴力、視力 頭部検診 胸腹部CT	血液、尿、便潜血 血圧、心電図、 聴力、視力、胸部X線 上部内視鏡 超音波検査	血液、尿、便潜血 血圧、心電図、 聴力、視力 上部内視鏡 胸腹部CT

血液の内容

血液検査項目	代謝項目(尿酸・血糖・HbA1c)
	血中脂質検査(HDL・LDL・TC・TG)
	肝機能検査(AST、ALT、 γ GTP)
	血算(WBC・RBC・Hb・ヘマトクリット・PLT)
	炎症マーカー(CRP)
	腫瘍マーカー(PSA または CA125)
	TP、Alb、ALP、CK、UN、CREA、

実施日

	月	火	水	木	金
④	●	●	●	●	●
⑤	●	●	●	●	●
⑥-A	●	●			
⑥-B	●	●		●	

神奈川県立神奈川歯科大学附属病院

〒238-8570 神奈川県横須賀市小川町1番地 23

TEL:046-822-8810(代) FAX:046-822-8888(代)



ドックレター

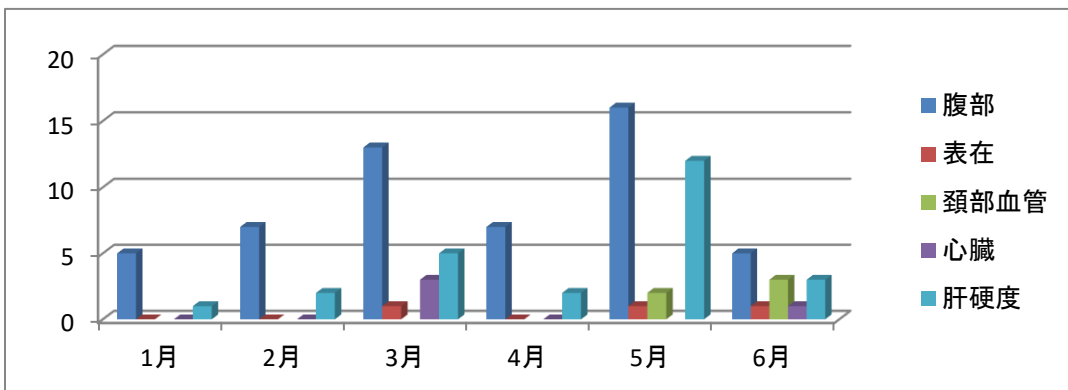
年号が変わり、新年号に伴う慌ただしさから、一息ついた所で、ご自分の健康がご心配の方はいらっしゃいませんか？

昨年、今年の2年続けてジャカランタフェスティバルにて、超音波検査の体験を実施いたしました。昨年は、肝臓の硬さと肝臓に溜まる脂肪量、今年は頸動脈超音波検査を経験して頂きました。

今回は、今年から本格的に動き出した超音波検査について報告を致します。

多くの皆様に体験して頂いた超音波検査のあれこれ！

2019年1月～6月までの実績を下記に示しました。



* 腹部: 肝臓、胆嚢、膵臓、腎臓、脾臓の形態の異常、腫瘍などの存在

* 表在: 甲状腺の形態の異常、腫瘍の存在

* 肝硬度: 脂肪肝、肝炎の時の肝臓に溜まる脂肪量、肝臓の硬さ

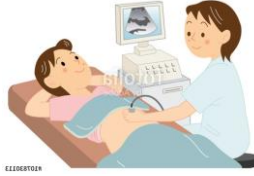* 心臓: 弁の機能、心筋の機能、心臓全体の機能

* 頸動脈: 動脈硬化、血管内プラークの存在



P2: 超音波検査について
 P3: 超音波検査の画像について
 P4: 人間ドックについて

神奈川歯科大学附属病院
 〒238-8570 神奈川県横須賀市小川町1番地 23
 TEL:046-822-8810(代) FAX:046-822-8888(代)
 URL <http://www.kdu.ac.jp/hospital/>



1 どんな検査でしょう？

超音波検査は、体の表面に周波数の高い超音波（超音波：4MHz～15MHz、）を当て、体内の組織にぶつかってはね返ってきた音（エコー・こだま）を画像にした検査です。

通称エコー検査と呼ばれて、身体への影響がないため、繰り返し行うことができます。

2 受ける前にどんな注意が必要でしょう？

* 腹部超音波検査をお受けになる方は、

呼吸のコントロールでご協力を頂く検査になり、また、食事の摂取により、描出に影響される臓器もあります。検査を受ける前の注意事項は重要です。

* 泌尿器（膀胱など）超音波検査を受ける方は、

尿を溜める必要があります。

3 どんな部位でどんな時に検査をしますか？

超音波検査では、腹部・頸動脈・甲状腺・乳腺・心臓、下肢動脈・下肢静脈などを調べることができます。

腹部超音波検査は、腹部に痛みなどの症状を持つ方の画像検査の始めの一歩として使用されることが多く、心臓超音波検査（心エコー）は、医師の聴診後の依頼、または心電図に所見（何かを指摘される）がある時に依頼されます。頸動脈超音波は、動脈硬化の有無、脳や心臓に梗塞を起こすプラークなどの存在などに有意義です。

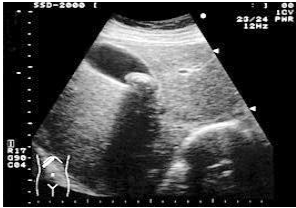
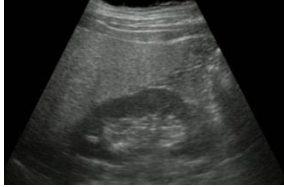
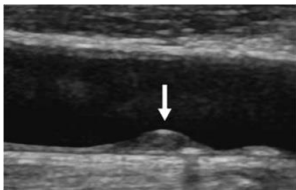
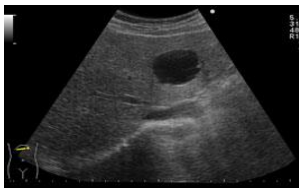
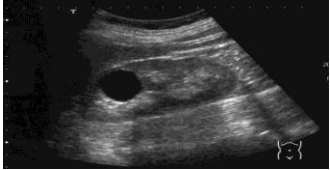
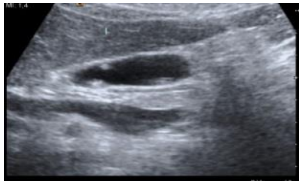
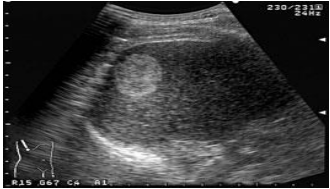

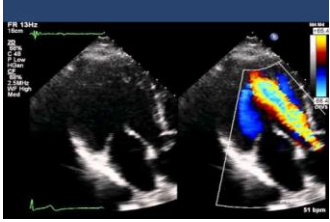

乳腺の超音波検査は、マンモグラフィ検査と共に乳がん検診で行われ

隔年で交代で行うか同年で両方受けられる方がおります。

若い方、高密度乳腺の方などに勧められます。

4 超音波検査の実際の画像はどのような画像ですか？

超音波検査で描出される所見

	胆石		脂肪肝
	頸動脈内プラーク		肝のう胞
	腎のう胞		胆のうポリープ
	肝血管腫		腎結石
	大動脈弁逆流		乳腺内腫瘍